

کاربرد پیوند استخوانی اتوژن به تنهایی و به همراه کاربرد لیزر کم توان در درمان ضایعات پرپودنتال داخل استخوانی دو و سه دیواره

خلاصه

مقدمه: ضایعات داخل استخوانی ایجاد شده در اثر بیماری‌های پرپودنتال از نظر درمان از اهمیت ویژه‌ای برخوردار هستند. این گونه ضایعات نیز با روش‌های مختلفی از جمله استفاده از پیوند استخوان اتوژن یا آلوژن، رزتراسیون هدایت‌شده بافتی (GTR)، استفاده از پروتئین‌های ماتریکس مینایی (EMP) یا ترکیبی از این روش‌ها تحت درمان قرار می‌گیرند. اخیراً، روش کاربرد لیزر کم‌توان (LLLT) به‌عنوان یکی از روش‌های جدید بهبود ترمیم استخوان مورد مطالعه قرار گرفته است. گزارش شده است که تحریک بافتی ایجاد شده در نتیجه LLLT با بهبود شرایط ترمیم در مطالعات آزمایشگاهی و بالینی به ترمیم تسریع‌یافته ضایعات استخوانی منجر می‌شود. هدف از این مطالعه بررسی مقایسه‌ای کاربرد پیوند استخوانی اتوژن به تنهایی و به همراه LLLT در درمان ضایعات پرپودنتال داخل استخوانی دو و سه دیواره در انسان می‌باشد.

روش بررسی: چهارده بیمار مبتلا به پرپودنتیت متوسط تا شدید دارای حداقل یک جفت ضایعه داخل استخوانی مشابه در ناحیه اینترپروگزیمال با عمق پروبینگ بیشتر یا مساوی ۵ میلی‌متر و عمق ضایعه مساوی یا بیشتر از ۳ میلی‌متر انتخاب شدند. در روند جراحی پس از پرتاب سکه به‌صورت اتفاقی در یک سمت از استخوان اتوژن به تنهایی و در سمت مقابل بعد از قراردادن استخوان اتوژن و بستن زخم، تابش لیزر انجام شد. لیزر مورد استفاده در این مطالعه یک لیزر کم‌توان gallium-aluminum-arsenide (GaAlAs; LX2 Diode Lasers, Thor company, UK) با طول موج ۸۳۰ نانومتر بود. تابش به‌صورت continuous wave (CW) با توان ۴۰ میلی‌وات و جریان انرژی معادل ۴ ژول بر سانتی‌متر مربع با دانسیته کلی انرژی ۱۶ ژول بر سانتی‌متر مربع انجام شد. زمان تابش لیزر ۶۰ ثانیه بود و لیزر درمانی در روزهای ۳، ۵ و ۷ بعد از جراحی تکرار شد. سه ماه پس از جراحی نسبت به انجام جراحی reentry اقدام شد. متغیرهای مربوط به بافت سخت و نرم هم در حین جراحی اولیه و هم در جراحی reentry با استفاده از استنت توسط یک پرپودنتیست که از نوع مداخله انجام شده آگاهی نداشت، اندازه‌گیری شد.

یافته‌ها: کاربرد لیزر کم‌توان با پارامترهای ذکر شده به‌طور معنی‌داری باعث کاهش عمق پروبینگ ($3/78 \pm 0/72$ میلی‌متر در مقابل $2/39 \pm 1/02$ میلی‌متر)، بهبود حد چسبندگی بالینی ($3/42 \pm 0/93$ میلی‌متر در مقابل $2/25 \pm 1/12$ میلی‌متر)، کاهش فاصله عمیق‌ترین ناحیه ضایعه تا استنت ($3/21 \pm 1/03$ میلی‌متر در مقابل $1/44 \pm 0/20$ میلی‌متر) و کاهش بیشتر عمق ضایعه ($1/33 \pm 0/18$ میلی‌متر در مقابل $2/50 \pm 0/91$ میلی‌متر) نسبت به گروه کنترل شد. در حالی که بر روی فاصله مارجین لثه از استنت و موقعیت کرسست استخوان نسبت به استنت تأثیر معنی‌داری نداشت.

نتیجه‌گیری: براساس یافته‌های این مطالعه استفاده هم‌زمان از لیزر کم‌توان با پارامترهای ذکر شده و استخوان اتوژن باعث بهبود پارامترهای کلینیکی عمق پروبینگ، حد چسبندگی بالینی و عمق ضایعه استخوانی در جراحی مجدد (بعد از سه ماه) نسبت به گروه کنترل (استفاده از استخوان اتوژن به تنهایی) شده است.

واژه‌های کلیدی: ضایعات داخل استخوانی، لیزر کم‌توان، استخوان اتوژن

نادر ابوالفضل^۱

مهرنوش صدیقی شمایی^۲

مهرناز صدیقی شمایی^۳

سهند ریخته‌گران^۴

^۱ دانشیار پرپودنتیکس، دانشکده دندانپزشکی، دانشگاه علوم پزشکی تبریز

^۲ رزیدنت پرپودنتیکس، دانشکده دندانپزشکی، دانشگاه علوم پزشکی تبریز

^۳ رزیدنت پرپودنتیکس، دانشکده دندانپزشکی، دانشگاه آزاد اسلامی واحد خوراسگان

^۴ استادیار ترمیمی و لیزر، دانشکده دندانپزشکی، دانشگاه علوم پزشکی تبریز

مقدمه

هدف از درمان پریودنتال ایدئال تنها پیشگیری از بیماری پریودنتال و محدود کردن آن نیست بلکه شامل بازسازی بافت‌های ازدست‌رفته ناشی از بیماری نیز می‌باشد [۱]. در راستای نیل به درمان پریودنتال ایدئال، روش‌های درمانی جدیدی برای رژنراسیون ضایعات استخوانی طی دو دهه گذشته معرفی شده‌اند که از مهم‌ترین آن‌ها می‌توان به استفاده از استخوان اتوژن یا جایگزین‌های سنتتیک آن و نیز به تکنیک رژنراسیون هدایت‌شده بافتی (GTR) اشاره کرد [۲].

از میان ضایعات استخوانی که توسط بیماری پریودنتال ایجاد می‌شوند، ضایعات داخل استخوانی از اهمیت ویژه‌ای برخوردار هستند. ضایعات داخل استخوانی عمیق در زمره نواحی با ریسک بالا از نظر پیشرفت بیماری پریودنتال قرار می‌گیرند [۳]. این گونه ضایعات نیز با روش‌های مختلفی از جمله استفاده از پیوند استخوان اتوژن یا آلوژن، رژنراسیون هدایت‌شده بافتی (GTR)، استفاده از پروتئین‌های ماتریکس مینایی (EMP) یا ترکیبی از این روش‌ها تحت درمان قرار می‌گیرند [۴]. استخوان اتوژن تنها ماده‌ای است که به‌صورت همزمان دارای خاصیت استئوژنریس و osteoconduction می‌باشد [۵]. اولین بار Hegedus در ۱۹۲۳ از پیوند استخوانی اتوژن با منشأ داخل دهانی جهت بازسازی ضایعات استخوانی در بیماران پریودنتال استفاده کرد [۶] و این روش مجدداً در سال ۱۹۶۵ توسط Nabers و O'Leary به‌کار گرفته شد [۷]. از جمله منابع استخوان اتوژن bone chips است که حین استئوپلاستی و استکتومی ناحیه جراحی توسط وسایل دستی تهیه می‌شود. Nabers و همکاران در یک مطالعه بالینی و بافت‌شناسی نشان دادند که با استفاده از bone chips سمان، استخوان و الیاف جدید تشکیل می‌شود [۸]. علی‌رغم قابلیت بالای رژنراسیون بافت استخوانی برای بازسازی خصوصیات مکانیکی و ساختاری خود، دلایلی مثل تغذیه خونی ناکافی، متحرک بودن پیوند در ناحیه گیرنده و وجود سایر بافت‌ها در محل می‌توانند مانع حصول نتایج بالینی مطلوب گردند. در این راستا استفاده از تکنیک‌های جراحی مناسب، غشاءهای قابل جذب و غیر قابل جذب، پروتئین‌های ماتریکس مینایی و پلاسمای غنی از فاکتورهای رشدی برای بهبود ترمیم استخوان مورد توجه و بررسی قرار گرفته‌اند.

اخیراً روش کاربرد لیزر کم‌توان (LLLT) به‌عنوان یکی از روش‌های جدید بهبود ترمیم استخوان مورد مطالعه قرار گرفته است. گزارش شده است که تحریک بافتی ایجادشده در نتیجه LLLT با بهبود شرایط ترمیم منجر به ترمیم تسریع‌یافته ضایعات استخوانی در مطالعات آزمایشگاهی و بالینی می‌شود [۹]. اثرهای مرتبط با LLLT در بافت استخوانی شامل تحریک جریان خون بافتی، فعال‌سازی سلول‌های استئوبلاست، افزایش استخوان‌سازی، اثرهای ضد التهابی و کاهش فعالیت استئوکلاستیک می‌باشد [۱۰].

Denadai و همکاران در سال ۲۰۰۴ به بررسی اثر لیزر کم‌توان GaAlAs بر روی BMP^۴ در رژنراسیون ضایعات استخوانی ایجادشده بر روی استخوان فمور در ۲۴ موش آزمایشگاهی پرداختند. BMP پروتئینی است که باعث تمایز سلول‌های مزانشیمی غیر دیفرانسیه به استئوبلاست و کندروبلاست می‌شود و به این نتیجه رسیدند که کاربرد همزمان لیزر کم‌توان با یک ماده القاء‌کننده تشکیل استخوان نتایج بهتری نسبت به استفاده از لیزر کم‌توان یا BMP به‌تنهایی دارد [۱۱].

AboElsaad و همکاران در سال ۲۰۰۹ مطالعه‌ای بر روی اثر لیزر کم‌توان GaAlAs به‌همراه bioactive glass در رژنراسیون ضایعات استخوانی ایجادشده در مندیبل ۳۶ موش آزمایشگاهی انجام دادند و به این نتیجه رسیدند که کاربرد لیزر به‌همراه bioactive glass به‌طور معنی‌داری باعث بهبود رژنراسیون استخوان می‌شود (بعد از ۴ هفته و ۸ هفته)، هرچند بعد از ۱۲ هفته به‌دلیل ترمیم کامل ضایعه استخوانی این تفاوت معنی‌دار نبود [۱۲]. همین محققان مطالعه‌ای مشابه را بر روی ضایعات داخل استخوانی ۲۰ بیمار مبتلا به پریودنتیت متوسط تا شدید انجام دادند. نتایج به‌دست‌آمده حاکی از بهبود معنی‌دار رژنراسیون استخوان در ارزیابی ۳ ماهه بعد از لیزر درمانی با لیزر کم‌توان و کاربرد bioactive glass در مقایسه با گروه کنترل bioactive glass به‌تنهایی بود هرچند در بعد از ۶ ماه این تفاوت معنی‌دار نبود [۱۳]. Weber و همکاران در سال ۲۰۰۶ به بررسی تأثیر استفاده از استخوان اتوژن به‌تنهایی و به‌همراه LLLT در درمان ضایعات استخوانی ۶۰ موش آزمایشگاهی پرداختند. آن‌ها به این نتیجه رسیدند که استفاده همزمان از LLLT بر روی پیوند استخوانی اتوژن و ناحیه گیرنده پیوند یا فقط در ناحیه گیرنده پیوند نتایج بهتری نسبت به استفاده از

³ Low-level lasertherapy

⁴ Bone Morphogenic Protein

¹ Guided Tissue Regeneration

² Osteoinduction

اول، درمان شامل scaling و rootplaning، کشیدن دندان‌های hopeless، تصحیح اورهنگ‌ها و رستوریشن‌های نامناسب در صورت وجود برای همه بیماران انجام شد. ارزیابی دوباره پس از انجام فاز اول درمان بعد از ۳ هفته انجام شد. بعد از ارزیابی دوباره بیمارانی با معیارهای ورود به مطالعه زیر وارد مطالعه شدند:

- ۲۰ درصد $\leq \text{FMPI}^5$
- درصد نواحی که در عرض ۳۰ ثانیه بعد از پروب کردن خونریزی می‌کنند کمتر یا مساوی ۲۰ درصد باشد.
- در ارزیابی رادیوگرافیک که با bone sounding تأیید شد، هر بیمار دارای حداقل یک جفت ضایعه داخل استخوانی مشابه در ناحیه اینترپروگزیمال با عمق پروبینگ بیشتر یا مساوی ۵ میلی‌متر و عمق ضایعه بیشتر یا مساوی ۳ میلی‌متر بود.

معیارهای خروج از مطالعه شامل موارد زیر بود:

- وجود بیماری‌های سیستمیک که با جراحی پیوندتال و روند ترمیم تداخل داشته باشند.
- مصرف سیگار
- وجود ترومای اکلوزن
- سابقه مصرف طولانی‌مدت داروهایی که بر متابولیسم استخوان اثر دارند مثل بیسفسفونات‌ها
- بارداری و شیردهی
- مصرف آنتی‌بیوتیک در شش ماه گذشته یا در حین انجام مراحل مطالعه

برای بیمارانی که واجد شرایط مطالعه بودند، مراحل تحقیق به صورت شفاهی توضیح و فرم رضایتنامه آگاهانه در اختیار بیمار قرار داده شد در صورت ابراز رضایت بیمار به صورت کتبی بیمار وارد مطالعه گردید. نهایتاً ۱۴ بیمار با ضایعات دوطرفه داخل استخوانی وارد مطالعه شدند.

از همه بیماران برای تهیه کست با آلژینات قالب‌گیری به عمل آمد و برای همه بیماران استنت ساخته شد. استنت مزبور از جنس رزین شفاف و با استفاده از دستگاه خلأ به نحوی ساخته شد که سطح اکلوزال تمام دندان‌های قوس دندانی مربوطه را بپوشاند و دارای گسترش آپیکالی به میزان یک سوم کروئالی سطوح باکال و لینگوال دندان‌ها باشد. قبل از شروع جراحی، استنت در محل قرار داده شد و مسیر ورود پروب به داخل پاکت پیوندتال در

LLLT فقط بر روی پیوند استخوانی یا عدم درمان (گروه کنترل) دارد [۱۴].

لیزر کم‌توان GaAlAs دارای حداکثر توان ۲۰۰ میلی‌وات می‌باشد و لیزرهای درمانی با توان کمتر از ۵۰۰ میلی‌وات به طور کلی بی‌خطر می‌باشند و از نظر طبقه‌بندی FDA در دسته "ابزارهای با ریسک پایین" قرار می‌گیرند [۱۵]. کاربرد لیزر در محدوده دوزهای منطقی موجب آسیب میکروسکوپی یا ماکروسکوپی به بافت نمی‌شود و تا به حال گزارشی مبنی بر کارسینوزن بودن آن منتشر نشده است [۱۶]. تنها ملاحظه مهم در کاربرد لیزر در خصوص ایمنی چشم درمانگر و بیمار می‌باشد. از لحاظ ایمنی، استفاده از لیزر کم‌توان GaAlAs در دسته IIIb قرار می‌گیرد و در صورت برخورد با چشم بدون حفاظ به صورت مستقیم یا غیرمستقیم امکان آسیب وجود خواهد داشت لذا، استفاده از عینک طبق دستور کارخانه سازنده ضروری است [۱۷]. علی‌رغم مطالعات و شواهدی که به آن‌ها اشاره شد، اثرهای بافتی گزارش شده از LLLT در مقالات مختلف با هم تناقض دارند. مطالعات متعددی به اثرهای مثبت LLLT بر روی ترمیم استخوان و بافت نرم اشاره کرده‌اند [۱۸ و ۱۹] در حالی که سایر مطالعات تأثیر معنی‌داری از LLLT بر روی ترمیم استخوان و بافت نرم گزارش نکرده‌اند [۲۰]. با توجه به اینکه مطالعاتی که به صورت کلینیکی به اثرهای LLLT بر روی ترمیم ضایعات پیوندتال داخل استخوانی پرداخته‌اند محدود می‌باشند و اطلاعات موجود در این زمینه ناکافی می‌باشد به علاوه در مطالعات انجام شده استفاده از استخوان اتوزن به همراه LLLT کمتر مورد بررسی قرار گرفته است، هدف از این مطالعه بررسی مقایسه‌ای کاربرد پیوند استخوانی اتوزن به تنهایی و به همراه LLLT در درمان ضایعات پیوندتال داخل استخوانی دو و سه‌دیواره در انسان می‌باشد.

روش بررسی

این مطالعه به صورت کارآزمایی بالینی split-mouth انجام شد. جمعیت هدف مطالعه شامل بیماران مراجعه‌کننده به بخش تخصصی پیوندتیکس از اول اردیبهشت‌ماه ۱۳۹۰ تا پایان دی‌ماه ۱۳۹۰ بودند.

نمونه‌گیری به روش نمونه‌گیری غیر تصادفی ساده انجام شد. نمونه‌ها از بین بیماران مبتلا به پیوندتیت متوسط تا شدید که در ارزیابی رادیوگرافیک دارای حداقل دو ضایعه داخل استخوانی دو و سه‌دیواره مشابه به صورت دوطرفه بودند، انتخاب شدند. برای تمام بیماران درج اطلاعات اولیه و تشکیل پرونده انجام شد. فاز

⁵ Full mouth plaque index

بافت سخت و نرم بعد از قرار دادن استنت مجدداً اندازه‌گیری شدند.

نتایج

داده‌های به‌دست‌آمده از این مطالعه به‌وسیله روش‌های آمار توصیفی (میانگین+انحراف معیار)، آزمون تحلیل واریانس دوعامله و آزمون T مستقل با استفاده از نرم‌افزار SPSS نسخه ۱۵ مورد بررسی و تجزیه و تحلیل آماری قرار گرفتند. در این مطالعه مقدار $P < 0.05$ از لحاظ آماری معنی‌دار تلقی شد. نرمال بودن توزیع داده‌ها به‌وسیله نمودار P-P و آزمون کلوگراف اسمیرنوف مورد ارزیابی قرار گرفت.

این مطالعه بر روی ۱۱ زن و ۴ مرد با میانگین سنی ۳۵/۱۴ سال انجام شد. همه بیماران تا پایان مطالعه همکاری نمودند. ۷ ضایعه دودیواره و ۷ ضایعه سه‌دیواره در گروه آزمون (گروه لیزر و استخوان اتوژن) و ۶ ضایعه سه‌دیواره و ۸ ضایعه دودیواره در گروه شاهد (گروه استخوان اتوژن به‌تنهایی) تحت درمان قرار گرفتند. تغییرات عمق پاکت (PPD-S)، حد چسبندگی کلینیکی (CAL)، موقعیت مارجین لثه (FGM-S)، موقعیت کرسست استخوان (CR-S)، فاصله عمق ضایعه (DD-S) تا استنت آکریلی و تغییرات عمق ضایعه (میزان پر شدن ضایعه) در جداول ۱ تا ۶ آورده شده‌اند.

جدول ۱: میانگین عمق پروبینگ (PPD-S) قبل و بعد از درمان در گروه آزمون و کنترل

P.value	گروه کنترل		گروه آزمون		زمان
	دامنه	میانگین ± انحراف معیار	دامنه	میانگین ± انحراف معیار	
P=۰/۰۴۹	۵-۹	۶/۶۴±۱/۳۳	۵-۹	۶/۷۱±۱/۳۴	قبل از درمان
P=۰/۰۰۵	۳-۶	۴/۲۵±۰/۹۵	۲-۵	۲/۹۲±۱/۲۰	در زمان جراحی مجدد(سه ماه بعد)
		۲/۳۹±۱/۰۲		۳/۷۸±۰/۷۲	تغییرات پروبینگ
		P<۰/۰۰۱		P<۰/۰۰۱	P.value

میانگین عمق پروبینگ در گروه آزمون قبل از درمان ۶/۷۱±۱/۳۴ میلی‌متر بود. کمترین میزان عمق پروبینگ ۵ میلی‌متر و بیشترین ۹ میلی‌متر بود. بعد از انجام مداخله درمانی در زمان انجام جراحی مجدد، میانگین عمق پروبینگ در این گروه ۲/۹۲±۱/۲۰ میلی‌متر بود. کمترین میزان عمق پروبینگ ۲

روی آن با مداد علامت‌گذاری گردید و سپس با فرز فیشور در محل شیار ایجاد شد تا اندازه‌گیری عمق پروبینگ تکرارپذیر^۶ باشد. متغیرهای کمی بافت نرم عمق پروبینگ (PPD-S)، حد چسبندگی کلینیکی (CAL) و سطح مارجین آزاد لثه-FGM (S) توسط پروب UNC-15 (Hu-Friedy) اندازه‌گیری گردید. جراحی تحت بی‌حسی موضعی با لیدوکائین ۲ درصد با اپی‌نفرین ۱/۸۰۰۰۰ انجام شد. برش سالکولار در سمت باکال و لینگوال داده شد و سپس فلپ به‌صورت full thickness کنار زده شد. بعد از دبریدمان کامل ضایعه، انجام جرم‌گیری و تصحیح سطوح ریشه توسط وسایل دستی و اولتراسونیک، اندازه‌گیری‌های بافت سخت فاصله لبه تحتانی استنت تا رأس ضایعه استخوانی (CR-S)، فاصله لبه تحتانی استنت تا عمیق‌ترین نقطه ضایعه استخوان (DD-S) و تغییرات عمق ضایعه استخوانی از همان شیار استنت ثبت شد. سپس بعد از پرتاب سکه به‌صورت اتفاقی در یک سمت از استخوان اتوژن به‌تنهایی و در سمت مقابل بعد از قراردادن استخوان اتوژن و بخیه‌زدن، تابش لیزر انجام شد. متعاقباً فلپ‌ها کروئالی با استفاده از نخ سیلک 3-0 بخیه شدند(بخیه ماترس افقی و عمودی). لیزر مورد استفاده در این مطالعه یک لیزر کم‌توان (GaAlAs; gallium-aluminum-arsenide Thor company,UK LX2 Diode Lasers) با طول موج ۸۳۰ نانومتر بود. تابش به‌صورت CW^۷ با توان ۴۰ میلی‌وات و جریان انرژی^۸ معادل ۴ ژول بر سانتی‌متر مربع با دانسیته کلی انرژی^۹ ۱۶ ژول بر سانتی‌متر مربع انجام شد. پرتوی لیزر توسط فیبر نوری و با فاصله ۱ سانتی‌متری از بافت نرم پوشاننده ناحیه تابانده شد. زمان تابش لیزر ۶۰ ثانیه بود و لیزردرمانی در روزهای ۳، ۵ و ۷ بعد از جراحی تکرار شد. روش برداشت استخوان اتوژن از ناحیه جراحی به‌صورت bone chips توسط bone scraper از طریق استئوپلاستی دندان‌های مجاور بود.

مراقبت‌های بعد از عمل

کپسول آموکسی‌سیلین ۵۰۰ میلی‌گرم هر هشت ساعت به‌مدت یک‌هفته و نیز دهان‌شویه کلرهگزیدین ۰/۲ درصد برای مدت ۲ هفته برای بیماران تجویز شد. بخیه‌ها بعد از ۷ تا ۱۰ روز برداشته شدند. جلسات کنترل جهت انجام کنترل پلاک دقیق هر دو هفته یک‌بار برای بیماران برنامه‌ریزی گردید. سه‌ماه پس از جراحی، نسبت به انجام جراحی reentry اقدام شد. متغیرهای مربوط به

^۶ reproducible

^۷ continious wave

^۸ fluence

^۹ total energy density

کمتر از گروه کنترل (گروه استخوان اتوزن به تنهایی) بود ($P=0/005$).

- درمان به طور معنی داری باعث بهبود حد چسبندگی بالینی هم در گروه آزمون و هم در گروه کنترل شده است.

جدول ۳: میانگین فاصلهٔ مارجین لته تا استنت آکریلی (FGM-S) قبل و بعد از درمان در گروه آزمون و کنترل

P value	گروه کنترل		گروه آزمون		زمان
	دامنه	میانگین \pm انحراف معیار	دامنه	میانگین \pm انحراف معیار	
$P=0/66$	۵-۱۳	۱۰/۰۳ \pm ۳/۰۰	۵-۱۲	۹/۶۷ \pm ۲/۷۲	قبل از درمان
$P=0/749$	۴/۵-۱۳	۱۰/۰۳ \pm ۲/۶۲	۵-۱۲/۵	۹/۶۳ \pm ۲/۶۶	در زمان جراحی مجدد (سه ماه بعد)
		۰/۰۰ \pm ۰/۲۳		۰/۴۶ \pm ۰/۱۳	تغییرات (FGM-S)
		$P=0/16$		$P=0/65$	P value

براساس آنالیزهای آماری انجام شده:

- میانگین فاصلهٔ مارجین لته تا استنت آکریلی قبل از درمان در دو گروه با یکدیگر تفاوت معنی داری نداشت.
- میانگین فاصلهٔ مارجین لته تا استنت آکریلی بعد از درمان در گروه آزمون (گروه لیزر و استخوان اتوزن) و گروه کنترل (گروه استخوان اتوزن به تنهایی) تفاوت معنی داری نداشت.
- میانگین فاصلهٔ مارجین لته تا استنت آکریلی در هر دو گروه قبل و بعد از مداخلهٔ درمانی تفاوت معنی داری نشان نداد.

جدول ۴: میانگین فاصلهٔ کرسست استخوان تا استنت آکریلی (CR-S) قبل و بعد از درمان در گروه آزمون و کنترل

P.value	گروه کنترل		گروه آزمون		زمان
	دامنه	میانگین \pm انحراف معیار	دامنه	میانگین \pm انحراف معیار	
$P=0/625$	۷-۱۴	۱۱/۷۸ \pm ۲/۰۴	۶/۵-۱۵	۱۱/۶۷ \pm ۲/۲۴	قبل از درمان
$P=0/109$	۸-۱۴/۵	۱۱/۷۸ \pm ۱/۹۷	۶/۵-۱۴	۱۱/۳۹ \pm ۲/۱۱	در زمان جراحی مجدد (سه ماه بعد)
		۰/۰۰ \pm ۰/۱۱		۰/۲۸ \pm ۰/۱۶	تغییرات CR-S
		$P=0/89$		$P=0/86$	P.value

میلی متر و بیشترین ۵ میلی متر بود (میزان کاهش $3/78 \pm 0/72$ میلی متر).

میانگین عمق پروبینگ در گروه کنترل قبل از درمان $6/64 \pm 1/33$ میلی متر بود. کمترین میزان عمق پروبینگ ۵ میلی متر و بیشترین ۹ میلی متر بود. بعد از انجام مداخلهٔ درمانی در زمان انجام جراحی مجدد، میانگین عمق پروبینگ در این گروه $4/25 \pm 0/95$ میلی متر بود. کمترین میزان عمق پروبینگ ۳ میلی متر و بیشترین ۶ میلی متر بود. (میزان کاهش $2/39 \pm 1/02$ میلی متر)

براساس آزمون‌های آماری انجام شده:

- میانگین عمق پروبینگ قبل از درمان در دو گروه با یکدیگر تفاوت معنی داری نداشت.
- میانگین عمق پروبینگ بعد از درمان در گروه آزمون (گروه لیزر و استخوان اتوزن) به طور معنی داری کمتر از گروه کنترل بود ($P=0/005$).
- درمان هم در گروه آزمون و هم در گروه کنترل به طور معنی داری باعث کاهش میانگین عمق پروبینگ شده بود.

جدول ۲: میانگین حد چسبندگی بالینی (CAL) قبل و بعد از درمان در گروه آزمون و کنترل

P.value	گروه کنترل		گروه آزمون		زمان
	دامنه	میانگین \pm انحراف معیار	دامنه	میانگین \pm انحراف معیار	
$P=0/135$	۵-۱۰	۷/۱۴ \pm ۱/۳۵	۶-۱۰	۷/۳۵ \pm ۱/۱۱	قبل از درمان
$P=0/005$	۴-۶	۴/۸۹ \pm ۰/۷۳	۲-۶	۳/۹۲ \pm ۱/۱۲	در زمان جراحی مجدد (سه ماه بعد)
		۲/۲۵ \pm ۱/۱۲		۳/۴۲ \pm ۰/۹۳	تغییرات حد چسبندگی بالینی
		$P<0/001$		$P<0/001$	P.value

آزمون‌های آماری انجام شده نشان دادند که:

- میانگین حد چسبندگی بالینی قبل از درمان در دو گروه با یکدیگر تفاوت معنی داری نداشت.
- میانگین حد چسبندگی بالینی بعد از درمان در گروه آزمون (گروه لیزر و استخوان اتوزن) به طور معنی داری

براساس آنالیزهای آماری انجام شده:

- میانگین فاصله کرسست استخوان تا استنت آکریلی قبل از درمان در دو گروه با یکدیگر تفاوت معنی‌داری نداشت.
- میانگین فاصله کرسست استخوان تا استنت آکریلی بعد از درمان در گروه آزمون (گروه لیزر و استخوان اتوژن) و گروه کنترل (گروه استخوان اتوژن به‌تنهایی) تفاوت معنی‌داری نداشت.
- میانگین فاصله کرسست استخوان تا استنت آکریلی در هر دو گروه قبل و بعد از مداخله درمانی تفاوت معنی‌داری نشان نداد.

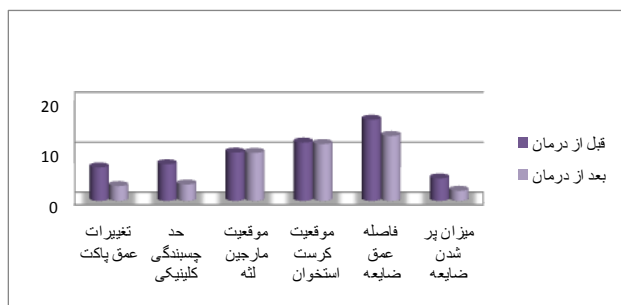
جدول ۶: میانگین عمق ضایعه قبل و بعد از درمان در دو گروه آزمون و کنترل

P.value	گروه کنترل		گروه آزمون		زمان
	دامنه	میانگین ± انحراف معیار	دامنه	میانگین ± انحراف معیار	
P=۰/۹۸۴	۳-۵	۴/۱۷±۰/۸۲	۳-۶	۴/۴۹±۰/۹۷	قبل از درمان
P=۰/۰۰۴	۲-۵	۲/۸۴±۰/۸۱	۱-۳/۵	۲/۰۳±۰/۸۰	در زمان جراحی مجدد (سه‌ماه بعد)
		۱/۳۳±۰/۱۸		۲/۵۰±۰/۹۱	تغییرات عمق ضایعه (میزان پر شدن ضایعه)
		P<۰/۰۰۱		P<۰/۰۰۱	P.value

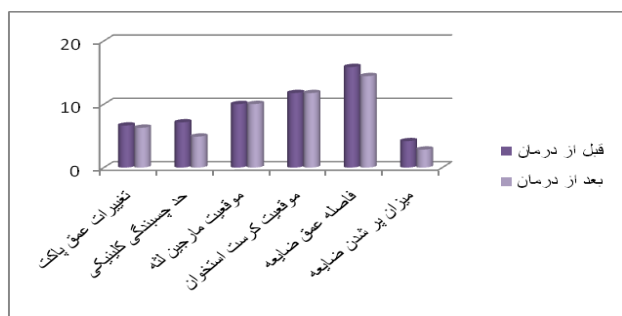براساس آزمون‌های آماری انجام شده:

- میانگین عمق ضایعه تا استنت آکریلی قبل از درمان در دو گروه با یکدیگر تفاوت معنی‌داری نداشت.
- میانگین عمق ضایعه تا استنت آکریلی بعد از درمان در گروه آزمون (گروه لیزر و استخوان اتوژن) به‌طور معنی‌داری کمتر از گروه کنترل بود (P=۰/۰۰۴).
- درمان به‌طور معنی‌داری باعث کاهش میانگین فاصله عمق ضایعه تا استنت آکریلی هم در گروه آزمون و هم در گروه کنترل شده است (P<۰/۰۰۱).

شکل ۱: مقایسه متغیرهای مورد بررسی در گروه آزمون قبل و بعد از درمان



شکل ۲: مقایسه متغیرهای مورد بررسی در گروه کنترل قبل و بعد از درمان



جدول ۵: میانگین فاصله عمیق‌ترین نقطه ضایعه تا استنت آکریلی (DD-S) قبل و بعد از درمان در گروه آزمون و کنترل

P.value	گروه کنترل		گروه آزمون		زمان
	دامنه	میانگین ± انحراف معیار	دامنه	میانگین ± انحراف معیار	
P=۰/۷۴۲	۱۲-۱۸	۱۵/۸۹±۲/۱۳	۱۲-۲۰	۱۶/۲۱±۲/۳۹	قبل از درمان
P=۰/۰۰۳	۱۱-۱۷	۱۴/۴۵±۱/۷۷	۸/۵-۱۵/۵	۱۳/۰۰±۲/۰۰	در زمان جراحی مجدد (سه ماه بعد)
		۱/۴۴±۰/۲۰		۳/۲۱±۱/۰۳	تغییرات (DD-S)
		P<۰/۰۰۱		P<۰/۰۰۱	P.value

براساس آزمون‌های آماری انجام شده:

- میانگین فاصله عمق ضایعه تا استنت آکریلی قبل از درمان در دو گروه با یکدیگر تفاوت معنی‌داری نداشت.
- میانگین فاصله عمق ضایعه تا استنت آکریلی بعد از درمان در گروه آزمون (گروه لیزر و استخوان اتوژن) به‌طور معنی‌داری کمتر از گروه کنترل بود (P=۰/۰۰۳).
- درمان هم در گروه آزمون و هم در گروه کنترل به‌طور معنی‌داری باعث کاهش میانگین فاصله عمق ضایعه تا استنت آکریلی شده بود.

بحث

با توجه به اینکه مطالعات اندکی در زمینه استفاده توأم از LLLT و استخوان اتوزن در درمان‌های پریدنتال وجود دارد، هدف از طراحی این مطالعه بررسی اثر LLLT در درمان ضایعات پریدنتال داخل استخوانی دو و سه‌دیواره به‌همراه استخوان اتوزن به‌عنوان ماده پیوندی در بیماران مبتلا به پریدونتیت مزمن بود.

براساس نتایج این مطالعه استفاده همزمان از لیزر کم‌توان با پارامترهای ذکرشده و استخوان اتوزن به‌طور معنی‌داری باعث بهبود پارامترهای کلینیکی عمق پروبینگ، حد چسبندگی بالینی و عمق ضایعه استخوانی در جراحی مجدد (بعد از سه ماه) نسبت به گروه کنترل (استفاده از استخوان اتوزن به‌تنهایی) شد، درحالی‌که تفاوت بین موقعیت مارچین لثه و کرسٹ استخوان بین دو گروه بعد از سه ماه معنی‌دار نبود.

یافته‌های مطالعه انسانی حاضر اثربخشی لیزر کم‌توان را در فاز اولیه ترمیم نشان می‌دهد. در طی فاز اولیه ترمیم، ضایعه استخوانی جزء سلولار ترمیم غالب می‌باشد و بیشتر تحت تأثیر لیزر LLLT قرار می‌گیرد. در فاز بعدی ترمیم ضایعه استخوانی، ماتریکس استخوانی جزء غالب ترمیم است. هرچه تناوب دفعات لیزردرمانی در مراحل اولیه ترمیم (که استئوبلاست‌ها در حال افزایش هستند) بیشتر باشد، در مرحله بعدی ماتریکس استخوانی بیشتری رسوب خواهد کرد [۱۳]. با این حال مکانیسم واقعی اثر لیزر بر روی بافت‌های مختلف هنوز به‌درستی شناسایی نشده است و نظریات مختلفی در این زمینه ارائه شده است. براساس یک گزارش، لیزر باعث تحریک پورفیرین‌ها و سیتوکروم‌ها می‌شود و از این طریق باعث افزایش فعالیت سلول می‌گردد لذا در اثر لیزر غلظت ATP، ALP و Ca افزایش می‌یابد [۲۱]. مکانسیم‌های احتمالی دیگر شامل تحریک سلول‌های مغز استخوان توسط انرژی لیزر [۲۲]، بهبود واسکولاریزاسیون و نیز تغییر در فعالیت میتوکندری‌ها می‌باشند [۲۳].

نتایج کاربرد متوالی لیزر در روزهای ۰، ۳، ۵ و ۷ در این مطالعه که منجر به بهبود پارامترهای کلینیکی شد، همراستا با مطالعات Satio و همکاران و De Souza Meril و همکاران می‌باشد که اثربخشی مشخص‌تری را در طی چند روز اول ترمیم گزارش کردند [۲۴ و ۲۵].

طی انجام لیزردرمانی، پرتوی لیزر به اطراف حاشیه‌های ناحیه پیوندشده (بعد از بخیه زدن و با فاصله یک سانتی‌متری از بافت نرم ناحیه) تابانده شد. استفاده از این پروتکل براساس نتایج مطالعات قبلی مانند مطالعه Weber و همکاران و Pinheiro و همکاران صورت گرفت. براساس مطالعه Weber تابش لیزر به

بستر ناحیه پیوند در حین جراحی باعث ریمدلینگ استخوانی و تشکیل استخوان جدید بیشتری در مقایسه با گروه کنترل و گروهی که تابش لیزر تنها به ماده پیوندی انجام شده‌است، می‌شود [۱۴].

پارامترهای لیزر کم‌توان استفاده شده در این مطالعه مشابه پارامترهای استفاده‌شده در مطالعات قبلی بود که $5-11 \text{ J/cm}^2$ برای القای آثار مثبت بافت نرم و سخت پیشنهاد کرده‌اند [۲۶ و ۲۷].

کاهش عمق پروبینگ و بهبود حد چسبندگی بالینی مهم‌ترین نتایج درمان‌های رژنراتیو پریدنتال محسوب می‌شوند [۱۳]. میانگین کاهش عمق پروبینگ در مطالعه حاضر در گروه آزمون 0.72 ± 0.37 میلی‌متر و در گروه کنترل 1.02 ± 0.39 میلی‌متر بود. با توجه به اینکه با جستجوی بانک‌های اطلاعاتی تا پایان سال ۲۰۱۱ در مجموعه مقالات هیچ مطالعه‌ای که به بررسی اثر لیزر کم‌توان و استخوان اتوزن در درمان ضایعات پریدنتال داخل استخوانی دو و سه‌دیواره پرداخته باشد، یافت نشد. مقایسه نتایج این مطالعه با مطالعات قبلی میسر نمی‌باشد. AboElsaad و همکاران به بررسی اثر لیزر کم‌توان GaAlAs و bioactive glass به‌عنوان ماده پیوندی پرداختند. پارامترهای لیزر مورد استفاده در مطالعه آن‌ها مطابق با مطالعه حاضر بود. براساس نتایج مطالعه AboElsaad و همکاران بعد از سه ماه پارامترهای کلینیکی عمق پروبینگ، حد چسبندگی بالینی و پر شدن ضایعه استخوانی نسبت به گروه کنترل (bioactive glass به‌تنهایی) بهبود معنی‌داری را نشان دادند. در این مطالعه عمق پروبینگ در گروه آزمون بعد از سه‌ماه از 0.5 ± 0.48 میلی‌متر به 0.7 ± 0.39 میلی‌متر و حد چسبندگی بالینی از 0.35 ± 0.72 میلی‌متر به 0.65 ± 0.48 میلی‌متر رسید. همین‌طور میزان پر شدن ضایعه استخوانی بعد از سه‌ماه 0.4 ± 0.28 میلی‌متر بود. در مطالعه حاضر عمق پروبینگ در گروه آزمون بعد از سه‌ماه از 1.34 ± 0.71 میلی‌متر به 1.20 ± 0.92 میلی‌متر و حد چسبندگی بالینی 1.11 ± 0.35 میلی‌متر به 1.12 ± 0.92 میلی‌متر رسید. میزان پر شدن ضایعه نیز 0.91 ± 0.50 میلی‌متر بود. علت تفاوت نتایج مسلماً تفاوت در نوع ماده پیوندی مورد استفاده در دو مطالعه است.

در مطالعه Froum و همکاران، میزان پر شدن ضایعه استخوانی متعاقب استفاده از استخوان اتوزن به شکل bone blending بعد از شش ماه 0.98 ± 0.2 میلی‌متر گزارش شد [۲۸] که با مقدار به‌دست‌آمده در گروه آزمون این مطالعه (لیزر کم‌توان و استخوان اتوزن) بعد از سه‌ماه تفاوت کمی دارد (0.91 ± 0.50 میلی‌متر).

نتیجه گیری

براساس یافته‌های این مطالعه استفاده همزمان از لیزر کم توان با پارامترهای ذکر شده و استخوان اتوژن باعث بهبود پارامترهای کلینیکی عمق پروبینگ، حد چسبندگی بالینی و عمق ضایعه استخوانی در جراحی مجدد (بعد از سه ماه) نسبت به گروه کنترل (استفاده از استخوان اتوژن به تنهایی) شده است.

پیشنهادها

باتوجه به اینکه پروتکل درمان استاندارد در GTR شامل استفاده از غشاءهای قابل جذب نیز می‌شود و با توجه به اینکه در مجموعه مقالات درخصوص تأثیر استفاده از لیزر کم توان و غشاءهای قابل جذب، مطالعات نادری وجود دارد، موارد زیر پیشنهاد می‌شود:

- انجام مطالعاتی درخصوص تأثیر استفاده از تابش لیزر کم توان بر روی غشاءهای قابل جذب از لحاظ عمق نفوذ لیزر و نیز تغییر در خصوصیات غشاء در *invitro*
- انجام مطالعات کلینیکی درخصوص تأثیر لیزر کم توان در درمان ضایعات داخل استخوانی دو و سه دیواره به همراه غشاءهای قابل جذب با زمان‌های پیگیری سه و شش ماهه

میلی‌متر) که این خود نشان‌دهنده تأثیر لیزر کم توان در تسریع روند ترمیم است.

در مطالعه Hiatt و Schalhon میزان پر شدن ضایعه استخوانی با استفاده از استخوان اتوژن از منابع داخل دهانی بعد از شش ماه ۳/۵ میلی‌متر گزارش شده است که کمتر از مقدار به دست آمده در گروه کنترل مطالعه حاضر می‌باشد ($1/33 \pm 0/18$). علت تفاوت فوق تفاوت در زمان انجام جراحی مجدد و همین‌طور ماهیت استخوان اتوژن استفاده شده در مطالعه Hiatt و Schalhon [۲۹] که استخوان اسفنجی خالص اتوژن بود، می‌باشد زیرا براساس مطالعه Bishop استخوان اتوژن اسفنجی بهترین ماده پیوندی است.

زمان سه‌ماه برای بررسی نتایج ترمیم استخوان و نیز نتایج لیزر درمانی زمان کوتاهی است و باتوجه به نتایج مطالعه AboElsaad جهت این بررسی انتخاب شده است ولی بدیهی است که پاسخ به این سؤال که آیا درمان با لیزر کم توان می‌تواند باعث بهبود نتایج درمان ضایعات داخل استخوانی دو و سه دیواره شود در گروه انجام مطالعات ارزیابی دوره‌ای طولانی مدت‌تری است.

References

1. Karring T, Lindhe J, Cortellini P. Regenerative periodontal therapy. In: Lindhe J, Lang NP, eds. Clinical periodontology and implant dentistry, 4th ed. Oxford, UK: Blackwell Munksgaard 2003: 650-704.
2. Schulean A, Barbe G, Chiantella GC, Arweiler NB, Berakdar M, Brex M. Clinical evaluation of an enamel matrix protein derivative combined with a bioactive glass for the treatment of intrabony periodontal defects in humans. J Periodontol 2002; 73: 401-8.
3. Papanou PN, Wennstrom JL. The angular bony defect as indicator of further alveolar bone loss. J Clin Periodontol 1991; 18: 317-22.
4. Thrombelli L. Which reconstructive procedures are effective for treating the periodontal intraosseous defects. Periodontol 2000 2005; 37: 88-105.
5. Misch CE, Misch-Dietsh F. Keys to bone grafting and bone grafting materials. In: Misch CE. Contemporary implant dentistry, 3rd ed. Mosby 2008: 858.
6. Hegedus Z. The rebuilding of the alveolar process by bone transplantation. Dent Cosmos 1923; 65: 736-9.
7. Nabers CL, O'Leary TJ. Autogenous bone transplant in the treatment of osseous defects. J Periodontol 1965; 36: 5-14.
8. Nabers CL, Reed OM, Hammer JE. Gross and histologic evaluation of an autogenous bone graft 57 months postoperatively. J Periodontol 1972; 43: 702-4.
9. Pinheiro AL, Gebri ME. Photo engineering of bone repair process. Photomed Laser Surgery 2006; 24: 178-96.
10. Nicolau RA, Jorgetti V, Rigau J, Zangaro RA. Effects of low-power GaAlAs laser (660nm) on bone structure and cell activity. Laser Med Sci 2003; 18: 89-94.

11. Denadai AS, Carvalho PTC, Reis FA, Belchior AC. Morphometric and histological analysis of low-power laser influence on bone morphogenic protein in bone defects repair. *Laser Med Sci* 2009; 24: 689-95.
12. AboElsaad N, Soory M, Gadalla L, Dunne S. Effect of soft laser and bioactive glass on bone regeneration in the treatment of bone defects (an experimental study). *Laser Med Sci* 2009; 24: 527-33.
13. AboElsaad N, Soory M, Gadalla L, Dunne S. Effect of soft laser and bioactive glass on bone regeneration in the treatment of infra-bony defects (a clinical study). *Laser Med Sci* 2009; 24: 387-95.
14. Weber JB, Pinheiro AL, Oliveira MG, Oliveira FA, Ramalho LM. Laser therapy improves healing of bone defects submitted to autologous bone graft. *Photomed Laser Surg* 2006; 24: 38-44.
15. Tuner J, Beck-kristensen P. Low-level lasers in dentistry. In: Convissar RA. Principles and practice of laser dentistry, 1st ed. Mosby; 2011: 266.
16. Tuner J, Hode L. Biostimulation. In: Tuner J, Hode L. The laser therapy handbook, 1st ed. Primabooks AB; 2007: 104.
17. Tuner J, Beck-kristensen P. Laser safety. In: Convissar RA. Principles and practice of laser dentistry, 1st ed. Mosby; 2011: 37.
18. Silva Junior AN, Pinheiro ALB, Oliveira MG, Weismann R. Computerized morphometric assessment of the effect of low-level laser therapy on bone repair: an experimental animal study. *J Clin Laser Med Surg* 2002; 20: 83-7.
19. Pinheiro AL, Nascimento SC, Veira AL. Effects of LLLT on malignant cells: study in vitro. In: Rechmann P, Fried D, Henning T, eds. Laser in dentistry VII, 1st ed. SPIE, Billingham; 2001: 56-60.
20. Luger EJ, Rochkind S, Wollman Y, Kogan G, Dekel S. Effects of low-power laser irradiation on the mechanical properties of the bone fracture healing in rats. *Laser Surg Med* 1998; 22: 97-102.
21. Freitas, IGF, Baranauskas V, Cruz-Höfling MA. Laser effects on osteogenesis. *Appl. Surf. Sci* 2000; 154: 548-54.
22. Pyczek, M, Sopala, M, Dabrowski Z. Effect of low energy laser power on the bone marrow of the rat. *Folia Biol* 1994; 42: 151-6.
23. Maegawa Y, Itoh T, Hosokawa T. Effects of near infrared low-level laser irradiation on microcirculation. *Lasers Surg. Med* 2000; 27: 427-37.
24. Satio S, Shimizu N. Stimulatory effects of low power laser irradiation on bone regeneration in mid-palatal suture during expansion in the rat. *J Orthod Dentofac Orthop* 1997; 111: 525-32.
25. De Souza Merli LA, Santos MTB, Genovese WJ, Floppa F. Effect of low-intensity laser irradiation on the process of bone repair. *Photomed Laser Surg* 2005; 23: 212-5.
26. Dortbudak O, Haas R, Mailath PG. Biostimulation of bone marrow cells with a diode soft laser. *Clin Oral Implants Res* 2000; 11: 540-5.
27. Guzzardella GA., Tigani D, Torricelli P, Fini M, Martini L, Morrone G, Giardino R. Low-power diode laser stimulation of surgical osteochondral defects. Results after 24 weeks. *Artif Cells Blood Substit Immobil Biotechnol* 2001; 29: 235-44.
28. Froum SJ, Ortiz M, Witkin RT, Thaler R, Scopp IW, Stahl SS. Osseous autograft.III. Comparison of osseous coagulum-bone blends with open curettage. *J Periodontol* 1976; 47: 287-94.
29. Hiatt WH, Schallhorn RG. Intraoral transplants of cancellous bone and marrow in periodontal lesions. *J Periodontol* 1973; 44: 194-208.